copyright by not for publication Quintessenz

Silvia Silli

Original-Patientenpräsentation des Austrian Board of Orthodontists (ABO)

Liebe Kolleginnen und Kollegen,

„Wer's glaubt, wird selig." Dieses Sprichwort kam mir in den Sinn, als ich kürzlich ein E-Mail von „SunshineSmile" erhielt. Darin werden mir „gerade Zähne für unter 2.000 € mit den durchsichtigen Zahnschienen von SunshineSmile" versprochen. Als Teaser dienen die Schlagworte „unsichtbar – hygienisch – herausnehmbar – ca. 70 % günstiger als herkömmliche Behandlungen – Behandlungsdauer im Schnitt ca. 6 Monate". Ein „kostenloser 3-D-Scan-Termin samt Beratung zum Thema Zahnbegradigung" dient als Einstieg. Diejenigen, die nicht einmal Zeit für ein Beratungsgespräch haben, können sogar „Abdrucksets bestellen, ihre Abdrücke zu Hause selbst erstellen und kostenlos einsenden". Damit auch der letzte Skeptiker überzeugt wird, lockt man mit „professioneller Betreuung": „Jede Behandlung wird von approbierten und spezialisierten Zahnärzten und Kieferorthopäden betreut. Unsere Kooperationsärzte haben im Durchschnitt über 20 Jahre Berufserfahrung und überwachen jeden Schritt der Behandlung." Wow, das klingt wahrlich verlockend …

Als rechtschaffene Kieferorthopädin, die seit über 30 Jahren bemüht ist, ihren Patienten und Patientinnen eine bestmögliche individuelle medizinische Betreuung gepaart mit den Grundsätzen ärztlicher Ethik zu gewähren, lässt man sich von solchen Geschäftsmodellen nicht wirklich beeindrucken. Noch bin ich überzeugt davon, dass gut aufgeklärte Patienten und Patientinnen solchen Versprechen à la Donizettis „Liebestrank" mit gesunder Skepsis begegnen und kaum Glauben schenken werden. Und ich bin immer noch überzeugt davon, dass eine möglichst intensive und umfassende Ausbildung die wichtigste Grundlage der Qualitätssicherung in der Medizin und Zahnmedizin bildet.

In diesem Sinne – viel Freude bei der Lektüre der folgenden ABO-Patientenpräsentation!

Mit herzlichen kollegialen Grüßen
Ihre

DDr. Silvia M. Silli
Mitglied des Austrian Board of Orthodontists
Member of the European Board of Orthodontists

Waidhausenstraße 11, 1140 Wien, Österreich
E-Mail: silvia@silli.at

Die vollständige Fassung der Fallpräsentation mit allen Originaldokumenten finden Sie auf der Online-Seite der KIEFERORTHOPÄDIE unter kfo.quintessenz.de.

copyright by
not for publication
Quintessenz

ABO

austrian
board of
orthodontists

Kandidat-Nummer	16
Fall-Nummer	3

VÖK

Verband
Österreichischer
Kieferorthopäden

copyright by not for publication Quintessenz

Zusammenfassung

Gruppe	☐ 1	☐ 2	☒ 3
Name	Isabella V.		
Geburtsdatum	11.09.2002		
Geschlecht	☐ männlich	☒ weiblich	
Angle-Klasse	☐ I	☒ II	☐ III

Beschreibung der Malokklusion

Eufaziale maxilläre Retrognathie (SNA 75°) Schmaler, kurzer OK mit drohendem frontalem Kantbiss und bilateraler Kopfbisstendenz. Molare dentale Kl. II re ½ PB, li ½ PB. Agenesie 12 und Z. n. ex Zapfenzahn 22, Restlücken OK Frontzahnbereich +5mm. OK Mittellinienverschiebung 2 mm li

Behandlungsziel

1. Korrektur der sagittalen und transversalen Relation des Oberkiefers
2. Symmetrische Eingliederung Eckzähne in Schneidezahnposition (Implantatvermeidung)

Behandlungsplan

1. OK sagittale Wachstumsförderung
2. Transversale Expansion
3. Mesialisierung OK Seitenzähne

Verwendete Apparaturen

1. Maxilläre Streckapparatur (MSA bone borne 2x MAS regio M5)
2. MCRO2 Expander (knochengetragene GNE)
3. Festsitzende Behandlung gegen verankerte OK Front

Behandlungsbeginn Datum 24.11.2015 Alter 18 Jahre 03 Monate
Behandlungsende Datum 24.09.2018 Alter 21 Jahre 00 Monate

Aktive Behandlungszeit 02 Jahre 10 Monate
Retentionsapparatur OK Retentionsschiene
UK Retentionsschiene u. Lingualretainer

Unterlagen nach Retention Datum Alter Jahre Monate

Jahre nach Retention

Kandidat-Nummer **16**
Fall-Nummer **3**

copyright by not for publication Quintessenz

Fallbeschreibung / Diagnose

Anamnese (Vorbehandlung, Lutschhabit, allg. Erkrankungen...)

Z.n. interzeptiver Diastemschlussbehandlung (Br. 11/21) Ausgleichsextraktion Zapfenzahn 22

Externe Untersuchung (Kopf und Gesicht; Mittellinien; Asymmetrien...)

OK Mittellinie 2 mm li., lückige OK Front

Funktionelle Untersuchung (Kiefergelenk, Weichteile, Muskulatur...)

Ohne pathologischen Befund

Intraorale Untersuchung (Schleimhaut, Mundhygiene, Verfärbungen...)

Gute Mundhygiene, klinisch keine Karies, Füllungsfreies Gebiss, Schmelzdefekt 26

Panoramaröntgen-Analyse (Aplasien, Karies, Wurzelresorptionen...)

Agenesie 12, 13 Keim vollständig aufgewandert, Zahpfenzahn 22. Karies- und küllungsfreies Wechselgebiss, mesial gerichtete Zahnkeime. Keine Weisheitszahnkeime

Fernröntgen-Analyse (sagittal, vertikal; dental; Profil...)

Maxilläre Retrognathie bei geradem Gesichtsprofil. Restliche Werte im Normbereich

Modell-Analyse

Overbite 0,5 mm	Angle-Klasse (Angabe in Prämolarenbreiten)
Overjet 0,5 mm	
Mittellinie OK 2 mm li	Molaren-Bereich rechts ½ Kl II
Mittellinie UK korrekt	Molaren-Bereich links ½ Kl II
Mittellinie artikulär korrekt	Eckzahn-Bereich rechts ⅔ Kl II
Platzüberschuss OK +5 mm	Eckzahn-Bereich links ½ Kl II
Platzmangel UK 0 mm	
transversal schmal	Sonstiges
vertikal erhöht	

Kandidat-Nummer	**16**	Alter	18 Jahre 03 Monate	
Fall-Nummer	**3**	Datum	24.11.2015	**Phase I**

copyright by Quintessenz
not for publication

Phase I
Extraorale Fotos vor der Behandlung

copyright by
not for publication
Quintessenz

Phase I
Intraorale Fotos vor der Behandlung

copyright by Quintessenz not for publication

Phase I
Anfangsmodell

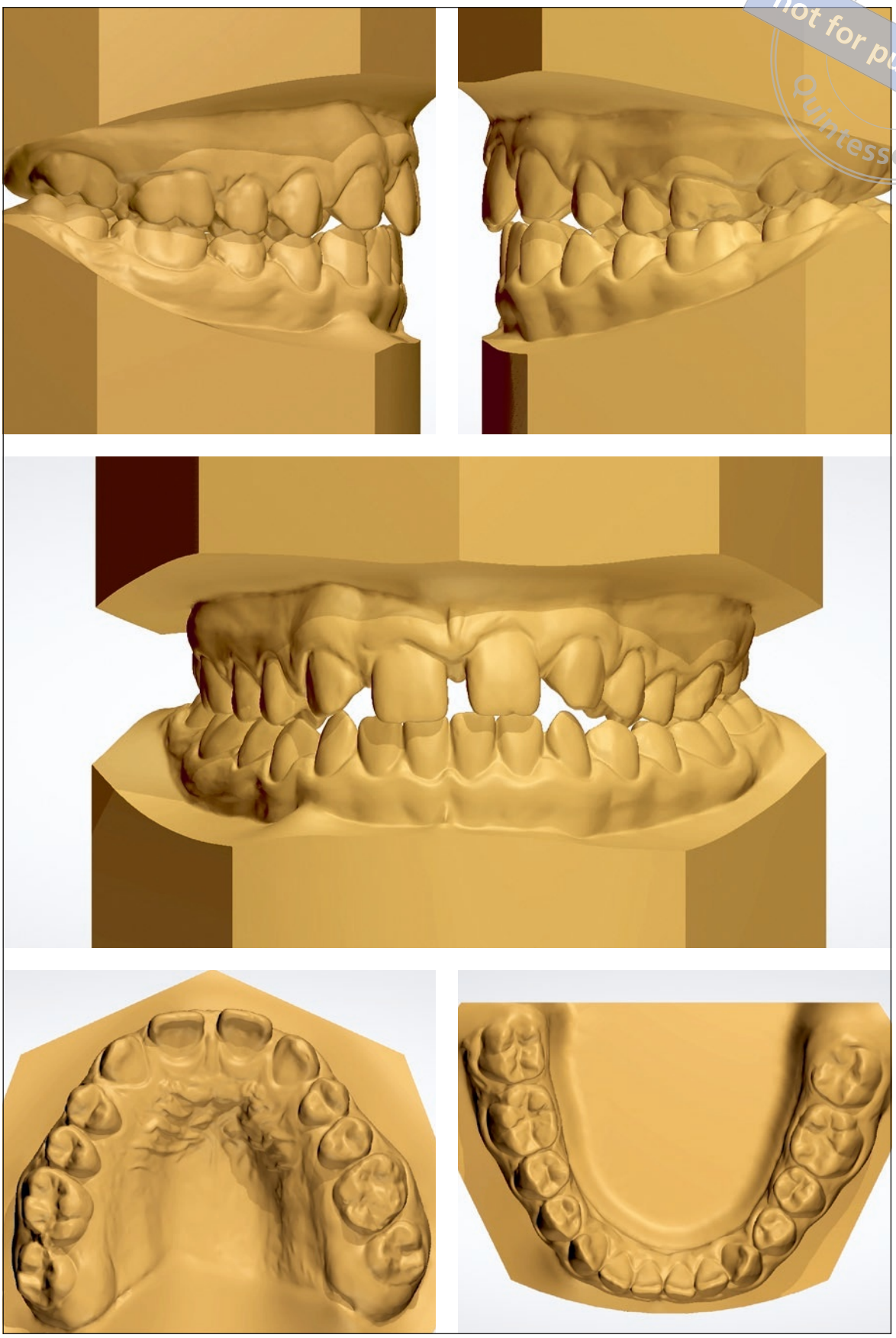

copyright by
not for publication
Quintessenz

Phase I
Seitliches Fernröntgen vor der Behandlung

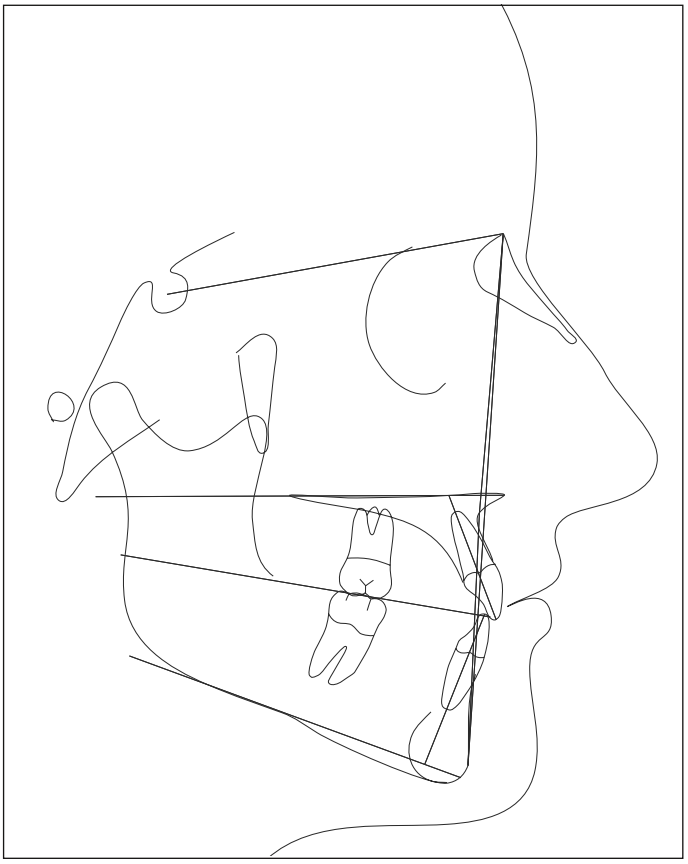

Phase I
Durchzeichnung seitliches Fernröntgen vor der Behandlung

copyright by not for publication Quintessenz

Auswertung Fernröntgen vor der Behandlung

	IST-Werte	Norm-Werte
Sagittal Skeletal Relations		
Maxillary Position S-N-A	75°	82° ± 3,5°
Mandibular Position S-N-Pg	76°	80° ± 3,5°
Sag. Jaw Relation A-N-Pg	-1°	2° ± 2,5°
Vertical Skeletal Relations		
Maxillary Inclination S-N / ANS-PNS	10°	8° ± 3,0°
Mandibular Inclination S-N / Go-Gn	30°	33° ± 2,5°
Vert. Jaw Relation ANS-PNS / Go-Gn	20°	25° ± 6,0°
Dento-basal Relations		
Maxillary Incisor Inclination $\underline{1}$ / ANS-PNS	111°	110° ± 6,0°
Mandibular Incisor Inclination $\overline{1}$ / Go-Gn	91°	94° ± 7,0°
Mandibular Incisor Compensation $\overline{1}$ / A-Pg	4 mm	2 ± 2,0 mm
Dental Relations		
Overjet	1,4 mm	3,5 ± 2,5 mm
Overbite	1,7 mm	2 ± 2,5 mm
Interincisal Angle $\underline{1}$ / $\overline{1}$	137°	132° ± 6,0°

Kandidat-Nummer	**16**	Alter	18 Jahre 03 Monate	
Fall-Nummer	**3**	Datum	24.11.2015	**Phase I**

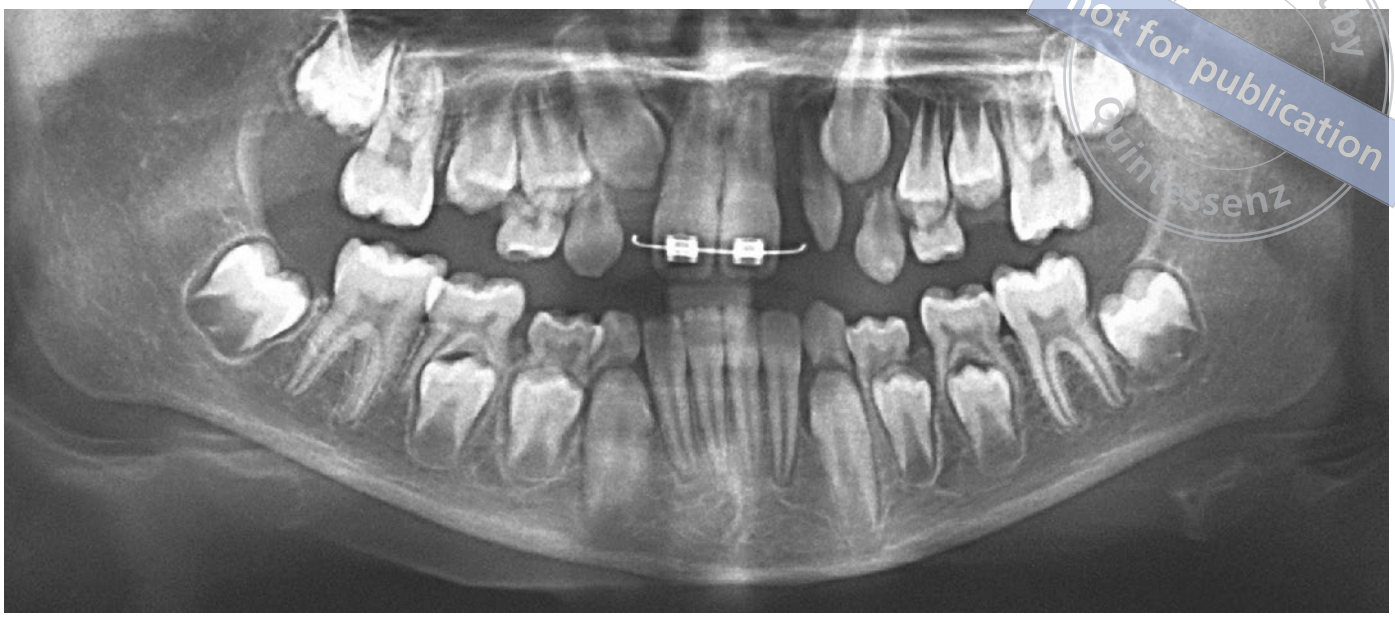

copyright by not for publication Quintessenz

Phase I
Kleinbildstatus / Orthopantomogramm vor der Behandlung

copyright by not for publication Quintessenz

Behandlungsziel

1. Korrektur der sagittalen und transversalen Relation des Oberkiefers
2. Symmetrische Eingliederung Eckzähne in Schneidezahnposition (Implantatvermeidung)

Behandlungsplan

1. OK sagittale Wachstumsförderung
2. Transversale Expansion
3. Mesialisierung OK Seitenzähne

Begründung

Aufgrund der Nichtanlage eines seitlichen Schneidezahns (12) und der Anwesenheit eines rudimentären Zapfenzahnes (22, ex 2011) bestand die Gefahr, dass durch die hypoplastische Maxilla ein verkehrter frontaler Überbiss ausgebildet werden könnte. Da die Mesialisierung der Seitenzähne und somit der beidseitige Lückenschluss nach mesial das Behandlungsziel war, mussten knöchern verankerte Geräte sowohl für eine sagittale als auch transversale Förderung des Oberkieferwachstums eingesetzt werden. Da in diesem Fall keine Gesichtsmaske zum Einsatz kam, war die skelettale Behandlung völlig unsichtbar und mitarbeitsfrei.

Kandidat-Nummer	**16**	Alter	18 Jahre 03 Monate	
Fall-Nummer	**3**	Datum	24.11.2015	**Phase I**

copyright by not for publication Quintessenz

Zusammenfassung des Behandlungsverlaufs (Apparaturen, Mechanik; Compliance, Schwierigkeiten...)

Zur sagittalen Wachstumsförderung des OK kam eine sogenannte maxilläre Streck-Apparatur zum Einsatz. Diese war an einem direkt skelettal getragenen Palatinalbogen nach distal verankert und entfaltete ihre Wirkung über eine 120 g Druckfeder nach mesial auf die vier oberen Frontzähne 13-23. Das Behandlungsgerät war 14. Monate im Mund. In dieser Zeit stellte sich eine vergrößerte sagittale Stufe von 6 mm ein. An den Frontzähnen waren Brackets geklebt, um zu einem späteren Zeitpunkt am Vollbogen die Seitenzähne zu mesialisieren. Dabei dienten die Frontzähne abgestützt über die Streckapparatur als Verankerung. Eine Rückkippung der Oberkieferfrontzähne wurde so verhindert.

Nach erfolgtem Lückenschluss wurde die Streck-Apparatur entnommen und auf die beiden Minischrauben ein MICRO2 Expander aufgesetzt. Mit diesem wurde eine Oberkiefer Expansion um circa 6 Millimeter durchgeführt. (Drehfolge: jeden 3. Tag eine Fläche an der Sechskantmutter = 0,17 mm / 3 Tage).

Da die Patientin eher kleine Zähne hatte, wurde eine leichte Überkorrektur in eine diskrete Klasse III Verzahnung durchgeführt.

Zuletzt erfolgte nach Feineinstellung mittels Schienenpositionern und anschließend ein Umbau der ehemaligen Eckzähne in seitliche Schneidezähne (Hauszahnarzt)

Abschluss in molarer Rückverzahnung und den beiden ersten Prämolaren in Eckzahnposition.

Kandidat-Nummer	**16**	Alter	18 Jahre 03 Monate	
Fall-Nummer	**3**	Datum	24.11.2015	**Phase I**

copyright by Quintessenz not for publication

Phase II
Extraorale Fotos
nach der Behandlung

copyright by
not for publication
Quintessenz

Phase II
Intraorale Fotos
nach der Behandlung

copyright by not for publication Quintessenz

Phase II
Endmodell

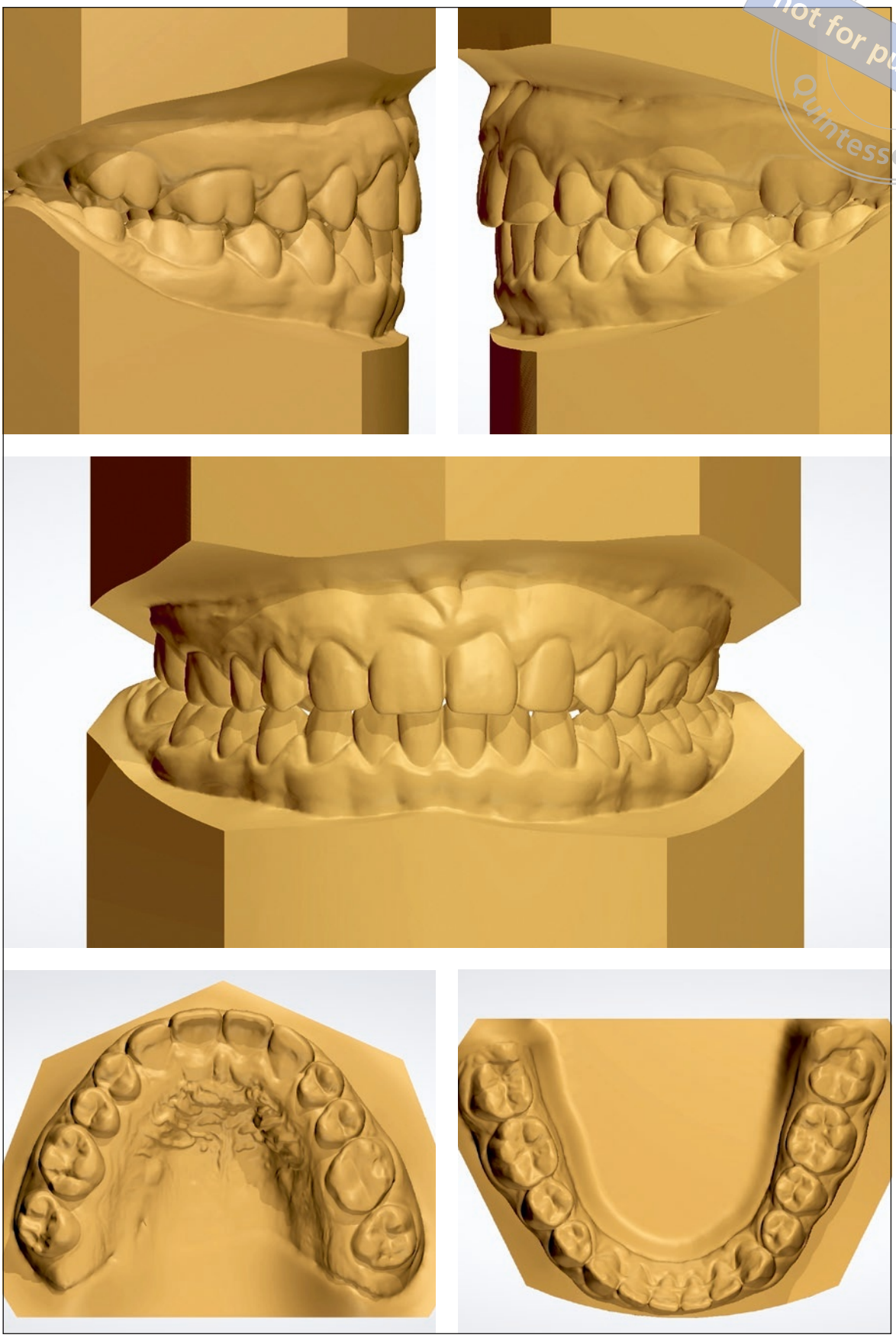

copyright by not for publication Quintessenz

Phase II
Seitliches Fernröntgen nach der Behandlung

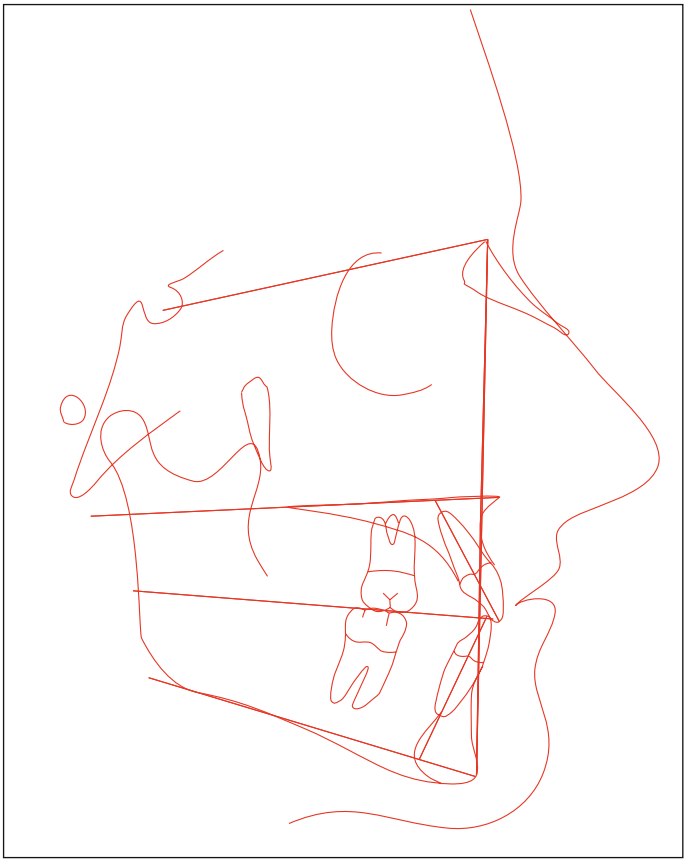

Phase II
Durchzeichnung seitliches Fernröntgen vor der Behandlung

copyright by Quintessenz
not for publication

Auswertung Fernröntgen nach der Behandlung

	IST-Werte	Norm-Werte
Sagittal Skeletal Relations		
Maxillary Position S-N-A	76°	82° ± 3,5°
Mandibular Position S-N-Pg	76°	80° ± 3,5°
Sag. Jaw Relation A-N-Pg	0°	2° ± 2,5°
Vertical Skeletal Relations		
Maxillary Inclination S-N / ANS-PNS	10°	8° ± 3,0°
Mandibular Inclination S-N / Go-Gn	29°	33° ± 2,5°
Vert. Jaw Relation ANS-PNS / Go-Gn	20°	25° ± 6,0°
Dento-basal Relations		
Maxillary Incisor Inclination $\underline{1}$ / ANS-PNS	115°	110° ± 6,0°
Mandibular Incisor Inclination $\overline{1}$ / Go-Gn	99°	94° ± 7,0°
Mandibular Incisor Compensation $\overline{1}$ / A-Pg	4 mm	2 ± 2,0 mm
Dental Relations		
Overjet	3 mm	3,5 ± 2,5 mm
Overbite	4 mm	2 ± 2,5 mm
Interincisal Angle $\underline{1}$ / $\overline{1}$	127°	132° ± 6,0°

Kandidat-Nummer	**16**	Alter	21 Jahre 00 Monate	
Fall-Nummer	**3**	Datum	24.09.2018	**Phase II**

copyright by not for publication Quintessenz

Phase II
Kleinbildstatus / Orthopantomogramm nach der Behandlung

copyright by not for publication Quintessenz

Beschreibung des Behandlungsergebnisses

Trotz progenen Wachstumsmusters mit hypoplastischer Maxilla war es möglich, einerseits eine Oberkiefer Wachstumsförderung bei gleichzeitiger Mesialisierung der Oberkieferseitenzähne durchzuführen. Da initial auch eine Kopfbissituation links bestand, wurde zuletzt eine leichte Expansion des Oberkiefers durchgeführt. Die gesamte Behandlung erfolgte mitarbeitsfrei und mit großteils unsichtbaren Geräten. Für die Patientin ging der große Wunsch in Erfüllung, im Frontzahnbereich kein Implantat oder eine Brücke bekommen zu müssen.

Beschreibung der Retention

UK lLingualretainer bis auf weiteres. Schienenpositioner im OK und UK als Retentionsgerät und als nächtlicher Knirschschutz übergeben. Langzeitkontrollen vereinbart

Kandidat-Nummer	**16**	Alter	21 Jahre 00 Monate	
Fall-Nummer	**3**	Datum	24.09.2018	**Phase II**

24.3.2016 bis
2.5.2017
Fotos während der
Behandlung

copyright by
not for publication
Quintessenz

copyright not for publication Quintessenz

09.05.2017 bis
19.09.2017
Fotos während der Behandlung

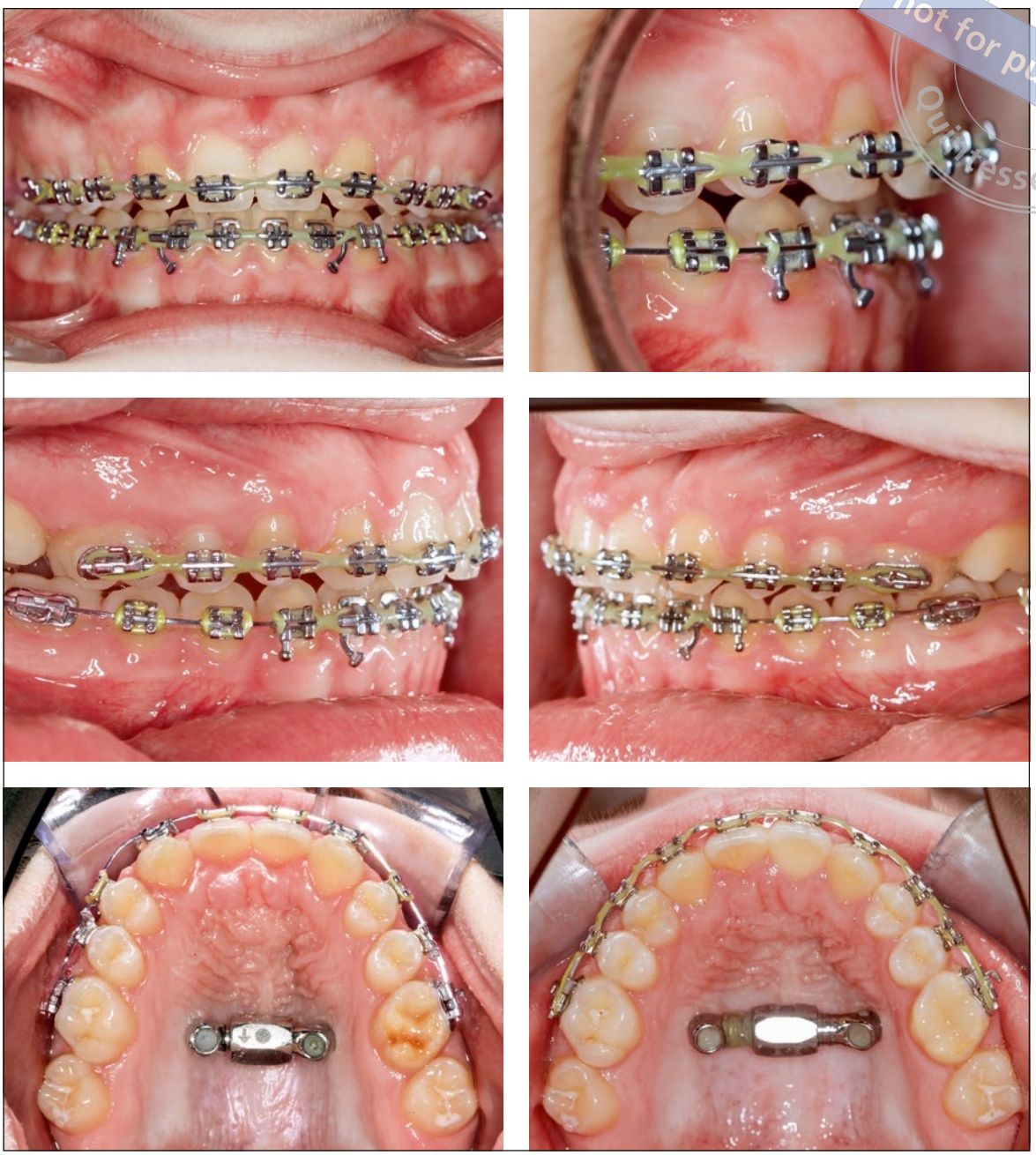

Clemens Winsauer

Clemens Winsauer
Dr. med. dent., M.Sc.
Belruptstraße 59
6900 Bregenz, Österreich
E-Mail: praxis@yousmile.at